


# Efectos del suplemento probiótico FortiFlora® en gatos con signos clínicos oculares compatibles con Herpesvirus Felino tipo 1 (FHV-1)

*Muchos gatos, tanto domésticos como de vida libre, sufren de infecciones por el herpesvirus Felino 1 (FHV-1). La infección con este agente conlleva, frecuentemente, infecciones latentes que pueden ser activadas cuando las defensas del paciente se ven comprometidas. El FHV-1 se esconde del sistema inmune en los ganglios nerviosos. Desde allí al activarse, utiliza el nervio trigémino para llegar, por una de sus ramas al ojo, a la nariz o a la boca, principalmente. Las conjuntivitis o las queratoconjuntivitis herpéticas recidivantes son motivo de visita frecuente en nuestros centros. En este artículo queremos explicar nuestra experiencia clínica en tres pacientes con conjuntivitis/queratoconjuntivitis herpética (CH/QCH) utilizando FortiFlora®, un suplemento nutricional a base de *Enterococcus faecium SF68*® microencapsulado.*



Salvador Cervantes.  
Clínica Felina Barcelona.  
Licenciado en Veterinaria,  
Acreditado en Medicina  
Felina AVEPA.

Las infecciones por FHV-1 son muy comunes en los gatos domésticos, tanto que hasta el 97% de los gatos son seropositivos a FHV-1, y se considera a este virus el responsable del 45% de las infecciones del tracto respiratorio superior felino (TRSF).<sup>1,2</sup> A menudo, estas infecciones producen CH/QCH recidivantes aprovechando un sistema inmune deficiente o ineficaz frente a este virus. La curación contra el FHV-1 no es posible, ya que una vez ha infectado al paciente, coloniza los ganglios nerviosos donde se oculta, en forma latente, del sistema inmune. El paciente se vuelve entonces portador del FHV-1. Los cuadros de CH/QCH cursan con una marcada hiperemia conjuntival, quemosis y secreción ocular de serosa a purulenta. La primera vez que un gato sin contacto previo con el FHV-1 se infecta, necesita de 2 a 3 semanas para resolver los signos clínicos.

En cambio, si se trata de una reactivación desde una infección latente, el tiempo necesario para la curación clínica suele ser variable, pero en general es más corto.

Cuando la CH/QCH se encuentra activa, el tratamiento con antivirales tópicos y/u orales está recomendado (Tabla 1).

PRINCIPIO ACTIVO / POSOLOGÍA
<b>GANCICLOVIR</b>
- Una gota q 4h según necesidad. - Virgan® gel oft.
<b>FAMCICLOVIR</b>
- 40 Mg/kg q 8h según necesidad. - Comprimidos 125,250 y 500 mg (efg)
<b>INTERFERÓN ALFA</b>
- 30 U tm o 25-50 u/ml sol. Oft. - Roferon alfa®

Tabla 1: Medicaciones útiles en infecciones oculares por FHV-1 graves.

Si existe riesgo de infección bacteriana o cuando se sospecha la infección concurrente con bacterias se administran antibióticos tópicos. (p.e. Oxitetraciclina o Cloramfenicol en colirio 4-6 veces/día). Si en la citología conjuntival se detectan corpúsculos intracelulares compatibles con una infección por Chlamydomphila felis, el tratamiento de elección será la doxiciclina 10 mg/kg/día po al menos 4 semanas<sup>3</sup>, para el paciente y todos los gatos que convivan con él.

A menudo los propietarios reclaman del consejo veterinario para evitar las reactivaciones del FHV-1 y evitar las molestias y visitas asociadas a este hecho. Buscando una respuesta a esta reclamación encontramos en la literatura científica varios estudios que llamaron nuestra atención.

Así, en 2007 se demostró que la suplementación con el pro-

biótico FortiFlora® incrementaba de forma significativa los niveles de los linfocitos CD4+ en gatitos, mientras que los niveles de IgA anti-FHV-1 en suero y saliva aumentaban de forma numérica.<sup>4</sup> Y en 2009, se realizó un estudio sobre el efecto de FortiFlora® en dos grupos de gatos (tratados vs. placebo) infectados con FHV-1. Se encontraron diferencias significativas y los gatos suplementados con FortiFlora® tuvieron menos conjuntivitis o éstas fueron de menor calibre en comparación con sus compañeros del grupo placebo.<sup>5</sup>

### Método

Teniendo en cuenta estas dos experiencias decidimos crear una "escala conjuntival" muy simple para la valoración en casa por parte del dueño de la salud ocular de los gatos con CH/QCH. (Figura 1) Con esta escala buscábamos una herramienta sencilla, ligera y repetible de uso doméstico que nos permitiera ver la tendencia de la salud ocular de nuestros pacientes, evitando visitas innecesarias a la clínica, cosa que hubiera podido significar un incremento del estrés de los pacientes y por ende un empeoramiento de la sintomatología ocular.

Se inicia el seguimiento en 5 gatos que habían sido diagnosticados en nuestro centro por CH/QCH y que los tratamientos de mantenimiento "Standard" entre episodios severos (Figura 2a) no habían funcionado adecuadamente. De estos 5 gatos, uno dejó de rellenar los formularios durante el periodo de seguimiento inicial y otro se escapó de casa durante la fase de tratamiento, y aunque se encontró un mes y medio más tarde no se volvió a iniciar el tratamiento.

Durante los 6 meses previos a la suplementación con FortiFlora® los gatos siguieron diversos tratamientos con interferón alfa u omega tópicos, así como diversos suplementos con lisina. No viendo una clara mejoría en los pacientes se decidió iniciar el tratamiento crónico durante 4 meses con FortiFlora® (1 sobre al día, i.e.  $1 \times 10^{12}$  UFC de SF68®). Durante



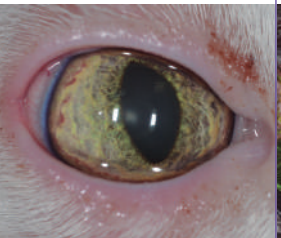
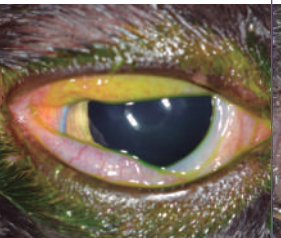
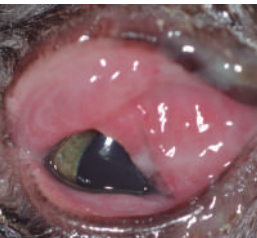
ESCALA CONJUNTIVAL				
0	1	2	3	4
				
Significado Clínico				
Ausencia de signos clínicos	Signos leves de conjuntivitis (ligera congestión conjuntival, lagrimeo o secreción ocular leve)	Signos moderados de conjuntivitis (congestión conjuntival moderada, quemosis, secreción ocular moderada)	Signos severos de conjuntivitis (congestión conjuntival severa, quemosis severa, secreción ocular abundante, blefaroespaso)	Signos muy severos de conjuntivitis (congestión conjuntival muy severa, quemosis muy severa que dificulta el parpadeo completo, secreción ocular muy abundante purulenta, blefaroespaso marcado)

Figura 1. Escala conjuntival desarrollada para la evaluación diaria por parte del propietario.

Imágenes cedidas por la Dra Marta Leiva y la Dra Teresa Peña, Servei d'Oftalmologia de la Fundació Hospital Clínic Veterinari, Barcelona.

este periodo de suplementación no se permitieron otros tratamientos. Los tres gatos que completaron el estudio fueron evaluados diariamente por sus propietarios siguiendo la escala conjuntival mencionada anteriormente. Los resultados de dicha evaluación muestran una notable mejoría tras el tratamiento con FortiFlora® (Tabla 2) que pudimos comprobar durante las visitas de seguimiento (Figura 2b). Ninguno de los gatos mostró signos gastrointestinales asociados al tratamiento con FortiFlora®. Los gatos se tomaron el suplemento sin problema alguno durante todo el tratamiento. Los propietarios encontraron que era fácil de administrar y que había valido la pena seguir el tratamiento crónico. De hecho el gato 3 ha seguido con el suplemento (llevando a día de hoy más de 6 meses tomándolo).

### Discusión

Los resultados del análisis estadístico son prometedores, sin embargo esta experiencia clínica es muy pequeña como para poder obtener resultados definitivos. En los estudios previos<sup>4,5</sup> se obtienen resultados a partir de un número mayor de pacientes y por tanto más sólidos que los aquí presentados. Todo esto en conjunto hace pensar en FortiFlora® como una verdadera opción terapéutica frente a las recidivas oculares por FHV-1. Hay que decir que al menos para el uso clínico que aquí se da

al suplemento con E.faecium SF68® microencapsulado, éste ha demostrado tener eficacia clínica suficiente como para que los propietarios puedan notarla. No hemos probado este suplemento durante un rebrote clínico severo. De hecho en estos casos utilizamos famciclovir 40 mg/kg q 8h durante 2-3 semanas mínimo. Tras este tratamiento antiherpético o incluso durante el mismo (aunque nunca en monoterapia), recomendamos la suplementación con FortiFlora® en nuestro centro.

### Conclusión

El probiótico FortiFlora® se ha demostrado efectivo en los casos presentados con queratoconjuntivitis leves y moderadas. La escala conjuntival desarrollada ha resultado una herramienta útil para que los propietarios puedan hacer seguimiento de la salud ocular en sus gatos. 🐾



	Puntuación Conjuntival Media	Error estándar ajustado	Valor p
Sin FortiFlora®	1,66	0,01	< 0,0001
Con FortiFlora®	0,98	0,02	

Tabla 2. Media y error estándar de las valoraciones diarias obtenidas para los 3 gatos durante los 6 meses previos a la administración de FortiFlora® y durante los 4 meses de suplementación diaria con FortiFlora®

### Bibliografía

- 1 Ellis, T. M . FELINE RESPIRATORY VIRUS CARRIERS IN CLINICALLY HEALTHY CATS. 1981, Australian Veterinary Journal. 1981, 57: 115-118.
- 2 Maggs DJ, Lappin MR et al. Evaluation of serologic and viral detection methods for diagnosing feline herpesvirus-1 infection in cats with acute respiratory tract or chronic ocular disease. JAVMA. 1999. 214(4):502-507.
- 3 Dean R, Harley R, et al. Use of quantitative real-time PCR to monitor the response of Chlamydia felis infection to doxycycline treatment. J Clin Microbiol. 2005. 43(4):1858-64.
- 4 Veir JK, Knorr R, Cavadini C, et al. Effect of supplementation with Enterococcus faecium (SF68) on immune functions in cats. Vet Ther. 2007, 8(4):229-38.
- 5 Lappin MR, Veir JK et al. Pilot study to evaluate the effect of oral supplementation of Enterococcus faecium SF68 on cats with latent feline herpesvirus 1. J Feline Med Surg. 2009. 11(8):650-4.

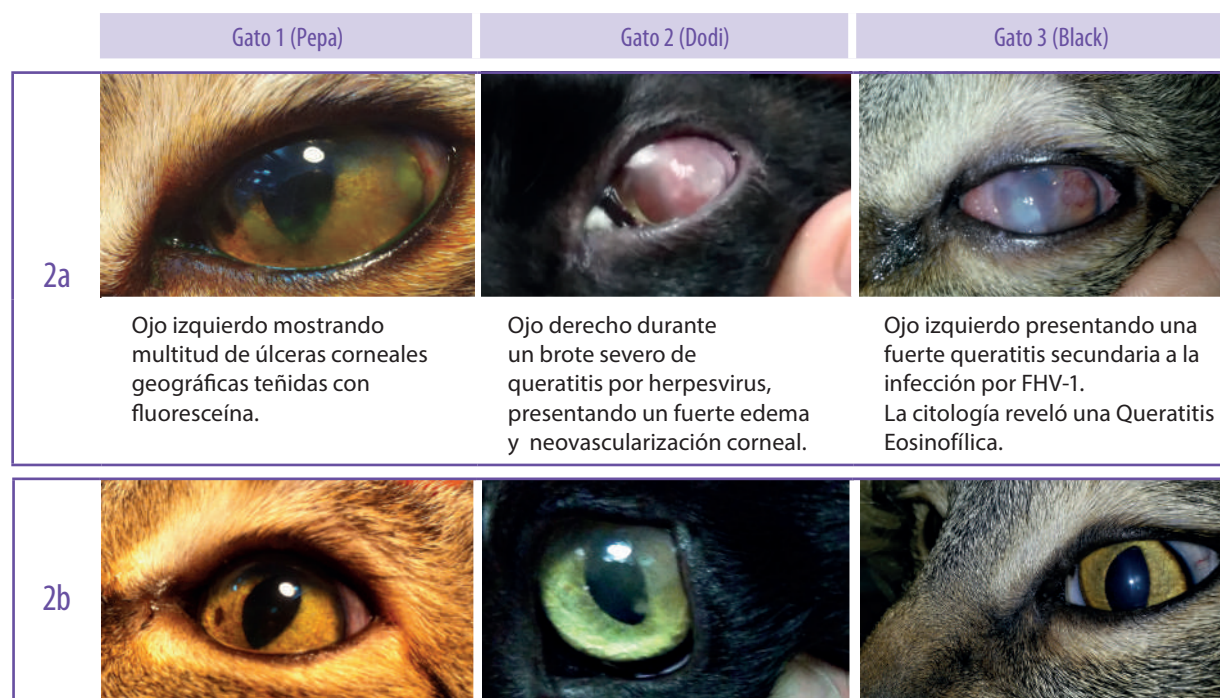

Figura 2. Evolución de los pacientes. 2a: Imágenes tomadas durante los episodios de crisis severas. 2b: Imágenes tomadas después del tratamiento con FortiFlora®. Nestlé Purina quiere agradecer a Salvador Cervantes (Clínica Felina Barcelona) por la provisión de los detalles e imágenes de este caso y a la Dra Marta Leiva y la Dra Teresa Peña (Servei d'Oftalmologia de la Fundació Hospital Clínic Veterinari - Barcelona) por la cesión de las fotografías de la escala conjuntival.